

ỨNG DỤNG PHƯƠNG PHÁP HYCOSY CẢI TIẾN TRONG ĐÁNH GIÁ TỬ CUNG - VÒI TỬ CUNG

Lê Minh Tâm

Bộ môn Phụ Sản, Trường Đại học Y Dược Huế

Tóm tắt

Giới thiệu: Khảo sát độ thông vòi tử cung bằng phim chụp tử cung-vòi tử cung (hysterosalpingography-HSG) có bơm thuốc cản quang là một chỉ định thường quy ở các trường hợp vô sinh. Đây là một phương pháp đơn giản, tuy nhiên, còn một số hạn chế như: phơi nhiễm với tia X, dị ứng iodine, ít thông tin về bệnh lý tử cung. Những năm gần đây, phương pháp siêu âm tử cung-vòi tử cung có bơm chất cản âm (Hysterosalpingo Contrast Sonography-HyCoSy) đã được chỉ định rộng rãi hơn trong khảo sát chức năng sinh sản ở người nữ. Mục tiêu đề tài này nhằm khảo sát hình ảnh tử cung-vòi tử cung bằng phương pháp HyCoSy cải tiến ở các trường hợp vô sinh và tìm hiểu một số yếu tố liên quan.

Cơ sở lý luận: Chất cản âm phổ biến nhất trước đây là Echovist đã không còn sản xuất từ năm 2009. Một số sản phẩm hiện có giá thành khá đắt và không sẵn có tại Việt nam. Trên cơ sở sự hồi âm nhờ vào bọt khí và chất khoáng, chúng tôi sử dụng nước khoáng có gaz hiệu Thạch Bích, được tiệt khuẩn bằng màng lọc vi sinh Minisart™ của hãng Sartorius Stedim Biotech®, North America Inc.

Đối tượng và phương pháp: Mô tả cắt ngang trên 133 phụ nữ ở các cặp vợ chồng vô sinh theo tiêu chuẩn của Tổ chức Y tế thế giới, đến khám tại Bệnh viện Trường Đại học Y Dược Huế trong thời gian từ 01/2012 đến tháng 12/2013. Không có yếu tố loại trừ và đồng ý tham gia vào nghiên cứu.

Kết quả: HyCoSy phát hiện 32,3% (43/133) trường hợp vô sinh có bất thường buồng tử cung và vòi tử cung, trong đó bất thường vòi tử cung là 21,1%. Ngoài ra, HyCoSy còn cho kết quả bất thường tại buồng trứng (22,6%). Kết quả chẩn đoán bất thường độ thông vòi tử cung qua HyCoSy phù hợp cao với chụp phim HSG ($Kappa=0,62$). Tuy nhiên, HyCoSy không xác định được vị trí tắc hay giãn vòi tử cung. Một số yếu tố như độ tuổi trên 35, vô sinh thứ phát và nhiễm Chlamydia làm tăng tỷ lệ bất thường khi HyCoSy. Tỷ lệ biến chứng do HyCoSy thấp (18,0%), chủ yếu là đau bụng và ít phù hợp so với chụp HSG.

Kết luận: Phương pháp HyCoSy cải tiến khá đơn giản, an toàn, hiệu quả, giúp đánh giá ban đầu tình trạng tử cung - vòi tử cung ở các trường hợp vô sinh, đồng thời giúp phát hiện nhiều trường hợp bất thường sinh dục nhờ siêu âm mà phim HSG không thể đánh giá được. Trong

một số trường hợp cần thiết có thể kết hợp với HSG để tăng khả năng chẩn đoán.

Abstract

APPLICATION OF IMPROVED HYCOSY IN ASSESSMENT OF UTERUS – FALLOPIAN TUBES IN INFERTILE WOMEN

Introduction: Examination of the uterus and Fallopian tubes by HSG is a routine indication in the case of infertility. This is a simple method but has also some limitations such as X-ray exposure, iodine allergy, limited information about uterine pathology. In recent years, Hysterosalpingo Contrast Sonography (HyCoSy) has been indicated more popular in survey of genital tract. This study aims to examine uterus and Fallopian tubes by improved HyCoSy and find some involved factors.

Scientific basis: The most common contrast fluid Echovist was no longer produced since 2009. Some products are quite expensive and not available in Vietnam. On the basis of contrast materials is due to air bubbles and minerals, we use carbonated mineral water, brandname Thạch Bích, which is sterilized by microbial filter Minisart™ Sartorius Stedim Biotech®, North America Inc.

Materials & methods: Cross-sectional descriptive in 133 women in infertile couples according to criteria of the World Health Organization, examined at Hue University Hospital, from 01/2012 to 12/2013, agreed to participate in the study.

Results: HyCoSy detected 32.3% (43/133) of infertility cases with uterus and tube abnormalities, in which abnormal fallopian tubes count for 21.1%. Besides, HyCoSy also revealed abnormal ovaries in 22.6%. The diagnostic results through HyCoSy are highly suitable with HSG results ($Kappa = 0.62$). However, HyCoSy could not identify the location tube occlusion. Some factors such as age over 35, secondary infertility and Chlamydia infection increase the rate of abnormal HyCoSy. The complication rate in HyCoSy is low (18.0%), mainly abdominal pain and lower than HSG.

Conclusion: The improved HyCoSy is a quite simple, safe and efficient method in screening condition of the uterus - Fallopian tubes in the case of infertility, and help detecting many genital abnormalities which cannot be assessed by HSG. In some cases, HyCoSy followed with HSG can increase diagnostic capabilities.

1. Giới thiệu

Ở nữ giới, có nhiều nguyên nhân có thể ngăn cản khả năng có thai tự nhiên, trong đó nguyên nhân do vòi tử cung thường gặp thứ hai sau nguyên nhân rối loạn phóng noãn [2]. Vòi tử cung có thể bị tổn thương do hậu quả của nhiễm trùng, do ruột thừa vỡ mủ, phẫu thuật vùng bụng chậu hay dùng dụng cụ tránh thai... Một số tác nhân, đặc biệt là Chlamydia, thường gây ảnh hưởng trên vòi tiêm tàng mà không biểu hiện triệu chứng trên lâm sàng. Vì thế, việc khảo sát độ thông vòi tử cung là cần thiết trong tất cả các trường hợp vô sinh [4].

Từ trước đến nay, việc khảo sát độ thông vòi tử cung thường quy dựa vào phim chụp tử cung – vòi tử cung có bơm thuốc cản quang (hysterosalpingography -HSG) hay nội soi ổ bụng có bơm thuốc. Phương pháp chụp phim HSG khá đơn giản, không cần nhập viện nhưng lại có nhược điểm: gây phơi nhiễm bệnh nhân với tia X, dị ứng iodine, ít thông tin về bệnh lý tử cung như u xơ hay các bất thường buồng trứng, lạc nội mạc tử cung...[25]. Phương pháp phẫu thuật nội soi ổ bụng có thể chẩn đoán chắc chắn tình trạng vòi tử cung, được xem là tiêu chuẩn vàng nhưng đây là một phẫu thuật thật sự, cần gây mê toàn thân, nhập viện, tốn kém và đau sau mổ [25].

Từ thập niên 80, siêu âm âm đạo bơm nước muối sinh lý vào buồng tử cung được sử dụng để chẩn đoán bệnh lý tử cung, vòi tử cung [21]. Từ thập niên 90, phương pháp siêu âm tử cung – vòi tử cung có bơm chất cản âm (HyCoSy - Hysterosalpingo Contrast Sonography), với nhiều điểm ưu việt đã được chỉ định rộng rãi hơn trong khảo sát chức năng sinh sản ở nữ giới. HyCoSy là phương pháp siêu âm tử cung – vòi tử cung qua đường âm đạo kết hợp bơm dịch cản âm sau đó theo dõi sự lưu thông của dịch qua vòi tử cung nhờ vào đường hồi âm sáng bên trong lòng vòi. Phương pháp HyCoSy cho phép khảo sát toàn bộ cơ quan vùng chậu, đánh giá tử cung về kích thước, cấu trúc bất thường như: u xơ, polyp dưới niêm mạc; đánh giá buồng trứng về kích thước, vị trí, nang noãn, lạc nội mạc tử cung, khối u nếu có và đặc biệt đánh giá sự thông vòi tử cung trong quá trình động đem lại nhiều thông tin về chức năng vòi. HyCoSy hoàn toàn có thể thực hiện ngay tại phòng siêu âm phụ khoa, không gây đau, ít tốn kém với độ nhạy, độ đặc hiệu bằng hoặc cao hơn HSG [14], [19], [30], khả năng chấp nhận cao và ít biến chứng hơn [26].

Hơn nữa, hiện nay, echovist không còn được sản xuất. Trên thị trường có một vài sản phẩm là dung dịch cản âm dùng trong siêu âm thăm dò, tuy nhiên, giá thành rất đắt và không sẵn có tại thị trường Việt nam. Với mong muốn tìm kiếm dung dịch thay thế và có

khả năng tăng hồi âm trên hình ảnh siêu âm, chúng tôi chúng tôi tiến hành đề tài “*Ứng dụng phương pháp HyCoSy cải tiến trong đánh giá tử cung - vòi tử cung*” nhằm mục tiêu khảo sát hình ảnh tử cung - vòi tử cung bằng phương pháp HyCoSy ở các trường hợp vô sinh và tìm hiểu một số yếu tố ảnh hưởng đến kết quả HyCoSy.

2. Phương pháp nghiên cứu

2.1. Đối tượng nghiên cứu: Tổng số 133 phụ nữ được chẩn đoán là vô sinh theo tiêu chuẩn của Tổ chức y tế thế giới, đến khám tại Bệnh viện Trường Đại học Y Dược Huế trong thời gian từ 01/2012 đến tháng 8/2013 đồng ý tham gia vào nghiên cứu. Loại khỏi nghiên cứu những trường hợp đang mắc viêm nhiễm đường sinh dục, không đặt được catheter vào buồng tử cung, không có kết quả chụp tử cung-vòi tử cung kèm theo hay những phụ nữ có vấn đề tâm thần.

2.2. Phương pháp nghiên cứu

Thiết kế nghiên cứu mô tả cắt ngang. Cỡ mẫu tối thiểu 130 người được tính theo công thức ước lượng một tỷ lệ:

$$n = Z^2_{1-\alpha/2} \frac{p \times (1-p)}{e^2}$$

$$n = (1,96)^2 \times 0,21 \times 0,79 / (0,07)^2 = 130$$

Các trường hợp nghiên cứu được hỏi thông tin hành chính, tiền sử sản phụ khoa theo mẫu soạn sẵn, khám phụ khoa, xét nghiệm Chlamydia. Siêu âm phụ khoa qua đường âm đạo, bơm nước muối để quan sát buồng tử cung và dịch cản âm đánh giá vòi tử cung được thực hiện vào thời điểm sau khi sạch kinh. Bệnh nhân dùng thuốc giảm đau Dolfenal 500 mg, và giảm co thắt Nospa 40 mg uống trước khi làm thủ thuật khoảng 30-60 phút và dự phòng bằng kháng sinh Cefalexin 500 mg.

Dựa trên cơ sở dung dịch có chứa các bọt khí giúp tăng cản âm, chúng tôi lựa chọn dung dịch nước khoáng đóng chai hiệu Thạch Bích đã được sục khí CO². Để đảm bảo vô khuẩn dung dịch trước khi bơm vào tử cung, chúng tôi sử dụng màng lọc vi sinh Minisart™ của hãng Sartorius Stedim Biotech®, North America Inc kích thước 0.2 µm với màng lọc bằng cellulose acetate để lọc toàn bộ dung dịch và sau đó lắc kỹ để tạo nhiều bọt khí ngay trước khi bơm. Để có bằng chứng dung dịch sục khí sau khi lọc qua màng lọc đã vô khuẩn, chúng tôi nuôi cấy vi sinh mẫu ngẫu nhiên sau lọc và kết quả nuôi cấy không thấy tác nhân gây bệnh nào. Chúng tôi sử dụng ống sond Foley cỡ nhỏ, 8F của hãng Thomson Medicare Co. Ltd., Thailand với giá thành rất rẻ, sẵn có và vẫn đảm bảo kỹ thuật khi đặt vào tử cung và bơm dịch.

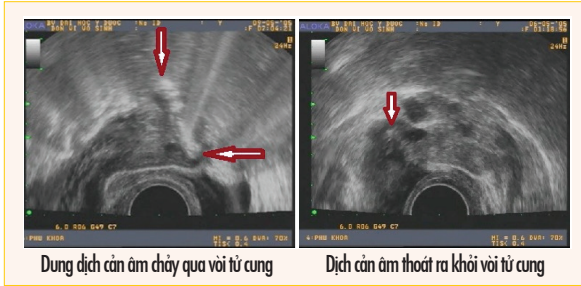
Sau khi bơm dịch muối sinh lý vào buồng tử cung, tiến hành bơm tiếp dung dịch nước khoáng có gaz đã



Màng lọc vi sinh Minisart™

Lọc dịch qua màng lọc vi sinh

được lọc và lắc kỹ. Bơm chậm 20-30ml dịch và quan sát dưới siêu âm qua đầu dò âm đạo. Hướng đầu dò tử cung theo mặt phẳng ngang lần lượt về từng tử cung mỗi bên và quan sát dòng chảy của dịch cản âm đi theo vòi tử cung ra hố chậu. Kết quả đánh giá sự thông vòi tử cung được chia thành ba nhóm: lưu thông tốt, giãn ứ dịch và tắc hoàn toàn.



Dung dịch cản âm chảy qua vòi tử cung

Dịch cản âm thoát ra khỏi vòi tử cung

Theo dõi bệnh nhân ngay sau khi thăm khám về các dấu hiệu: đau bụng, buồn nôn, nôn, ra máu âm đạo, dị ứng, viêm nhiễm phần phụ. Sau khi thực hiện siêu âm bơm dịch vào buồng tử cung, tất cả các bệnh nhân được chỉ định chụp phim tử cung – vòi tử cung có bơm chất cản quang để đối chiếu kết quả.

Dữ liệu từ phiếu điều tra được nhập và xử lý bằng cách dùng chương trình thống kê SPSS 19.0. Chỉ số Kappa để đánh giá độ phù hợp sàng lọc hay của hai phương pháp chẩn đoán, ở đây là phương pháp HyCoSy cải tiến và phim chụp HSG.

2.3. Đạo đức nghiên cứu

Kỹ thuật HyCoSy đã được ứng dụng rộng rãi ở nhiều nước phát triển trên thế giới. Quy trình kỹ thuật của phương pháp HyCoSy cải tiến trong nghiên cứu này không có khác biệt đáng kể với phương pháp HyCoSy chuẩn. Việc đặt sond Foley vào buồng tử cung không làm tổn thương đến đường sinh dục và nguyên lý chung không khác với chụp phim tử cung - vòi tử cung có bơm thuốc cản quang. Dung dịch nước khoáng đã được xử lý vô trùng trước khi bơm và chỉ dùng một lượng nhỏ 20-30ml, không ảnh hưởng đến sức khỏe người phụ nữ. Nghiên cứu được thông qua Hội đồng Khoa học và được sự đồng ý của Ban Giám

đốc Bệnh viện, Ban chủ nhiệm Khoa Phụ Sản trước khi tiến hành trên bệnh nhân. Bệnh nhân được giải thích rõ và tự nguyện quyết định tham gia nghiên cứu.

3. Kết quả nghiên cứu

3.1. Hình ảnh tử cung - vòi tử cung qua phương pháp HyCoSy

Bảng 3.1. Hình ảnh tử cung

Tử cung	Số lượng (n)	Tỷ lệ %
Tư thế tử cung		
Ngã trước	63	47,4
Trung gian	41	30,8
Ngã sau	29	21,8
Thương tổn tử cung		
Bình thường	116	87,2
U xơ tử cung	7	5,3
Polyp	5	3,8
Lạc nội mạc	2	1,5
Dính buồng TC	2	1,5
Dị dạng TC	1	0,7
Tổng	133	100

Kết quả siêu âm phụ khoa phát hiện 12,8% trường hợp có bất thường tại tử cung, trong đó đa số là u xơ tử cung (5,3%), tiếp theo là polyp nội mạc tử cung (3,8%), còn lại tổn thương như lạc nội mạc tử cung, dính buồng tử cung và dị dạng chiếm tỷ lệ thấp.

Bảng 3.2. Bất thường tại buồng trứng

Bất thường buồng trứng	Buồng trứng phải		Buồng trứng trái	
	n	%	n	%
Bình thường	103	77,4	108	81,2
Buồng trứng đa nang	24	18,0	22	16,5
Khối u buồng trứng	6	4,6	2	1,5
Khó khảo sát	0	0	1	0,8
Tổng	133	100	133	100

Phát hiện bất thường tại buồng trứng là một ưu điểm của siêu âm so với các phương pháp khác như chụp phim cản quang HSG. Buồng trứng đa nang là hình ảnh bất thường thường gặp nhất trong số những người vô sinh (18,0% buồng trứng phải và 16,5% buồng trứng trái)

Bảng 3.3. Độ thông vòi tử cung

Vòi tử cung	Số lượng (n)	Tỷ lệ %
Thông hai bên	105	79,0
Tắc một bên	12	9,0
Tắc hai bên	10	7,5
Giãn ứ dịch một bên	4	3,0
Giãn ứ dịch hai bên	2	1,5
Tổng	133	100

Tỷ lệ bình thường vòi tử cung cả hai bên là 79%. Tắc vòi một bên chiếm đa số các trường hợp bất thường (9,0%), tắc hai bên chiếm 7,5%, còn bất thường giãn ứ dịch chỉ chiếm tỷ lệ thấp.

dịch. Việc sử dụng sond foley là một cải tiến đáng kể trong nghiên cứu của chúng tôi. Các nghiên cứu cho thấy, loại catheter khác nhau không ảnh hưởng đến kết quả HyCoSy [21]. So với catheter chuyên dụng kích thước nhỏ hơn, như Ackrad 5F [10], bóng chèn lớn của sond foley có thể cản trở khi khảo sát buồng tử cung. Để khắc phục khó khăn này, chúng tôi thường điều chỉnh độ lớn của bóng sau khi đã đưa vào buồng tử cung và khảo sát dưới siêu âm để đảm bảo độ lớn của bóng không choáng buồng tử cung nhưng vẫn đủ để giữ sond bên trong, tránh tuột ra ngoài.

Từ năm 2009, tại Trung tâm Nội tiết sinh sản và vô sinh, Bệnh viện Đại học Y Dược Huế đã thực hiện thường quy bơm dịch nước muối sinh lý vào buồng tử cung của những bệnh nhân vô sinh nhằm khảo sát một số bất thường của đường sinh dục. Sau một thời gian, chúng tôi đã có những kinh nghiệm nhất định trong thực hiện và nhận định kết quả khi tiến hành HyCoSy. Theo nghiên cứu vừa được công bố mới đây (2013) của Saunders và cộng sự về diễn biến lâm sàng, kinh nghiệm người thực hiện trong thời gian 16 tháng nhận thấy, thời gian thực hiện và lượng dịch bơm vào giảm dần theo thời gian ($p < 0.0001$ và $p = 0.0001$). Kỹ thuật HyCoSy khó khăn ở những trường hợp có chỉ số khối (BMI) > 30 . Tác giả kết luận phương pháp HyCoSy là phương pháp ít xâm lấn, có thể thực hiện ngoại trú với kinh nghiệm cần có tối thiểu và sẽ cải thiện theo thời gian [24].

4.2. Hình ảnh tử cung - vòi tử cung qua phương pháp HyCoSy

Về mặt giải phẫu học, tư thế tử cung thường gặp nhất là ngã trước. Tuy nhiên, chưa có nghiên cứu nào khẳng định tử cung ngã sau là nguyên nhân gây vô sinh. Thực tế, đặc điểm tư thế tử cung chỉ mang tính chất tương đối, bị ảnh hưởng bởi các cơ quan lân cận. Kết quả của chúng tôi, nhóm tử cung ngã trước cũng chiếm tỷ lệ cao nhất (47,4%). Áp lực bơm dịch đã được nhiều nghiên cứu đề cập đến. Theo quy trình chuẩn, áp lực bơm dịch được xác bằng đồng hồ đo áp lực được gắn vào một đầu của sond đặt vào buồng tử cung [17, 28]. Một số ý kiến cho rằng việc bơm dịch vào buồng tử cung bằng tay có thể mở thông lại các VTC bị bít tắc [6, 7]. Lindborg và cộng sự đã nghiên cứu giá trị của siêu âm bơm dịch vào buồng tử cung đến khả năng có thai nhưng kết quả nhận thấy HyCoSy không làm tăng khả năng có thai tự nhiên sau thủ thuật ở những trường hợp vô sinh [20].

Trong nghiên cứu của chúng tôi, việc thực hiện có một số khó khăn do không có đồng hồ đo áp lực để đánh giá bằng con số cụ thể. Để đánh giá định tính, chúng tôi dựa vào áp lực bơm nặng tay khi đẩy dịch

vào buồng tử cung. Điều này không có sự chính xác tuyệt đối nhưng cũng có thể nhận thấy sự khác biệt rõ trong những trường hợp bơm khó khăn với áp lực cao. Hình ảnh hai sừng tử cung tròn căng cùng cảm giác căng tức của bệnh nhân hay thậm chí bóng catheter Foley bị đẩy bật ra khỏi ống cổ tử cung mà không quan sát được dòng chảy của dịch ra khỏi loa vòi phù hợp với áp lực bơm nặng tay. Kết quả của chúng tôi ghi nhận 14,3% trường hợp bơm nặng tay, thấp hơn so với nghiên cứu Bello ở Nigeria là 23,3% [9].

Việc đánh giá bất thường tử cung giúp chẩn đoán một số nguyên nhân gây vô sinh cũng như định hướng cách xử trí. Độ nhạy trong chẩn đoán u xơ dưới niêm mạc qua siêu âm bơm dịch là 100% so với siêu âm âm đạo đơn thuần chỉ là 70% [8]. Vai trò của HyCoSy về ghi nhận bất thường tại tử cung và buồng tử cung gặp ở 18% phụ nữ [7]. Tổng số bất thường tại tử cung trong nghiên cứu của chúng tôi chỉ chiếm tỷ lệ 12,8% nhưng đây đều có thể là nguyên nhân dẫn đến vô sinh. Một số nghiên cứu nước ngoài có kết quả tương tự [17, 20] hoặc cao hơn [27].

Siêu âm nói chung và HyCoSy nói riêng còn quan sát được buồng trứng và các cơ quan lân cận ở vùng chậu. Đây là ưu điểm của siêu âm so với phim chụp tử cung - vòi tử cung. Bằng phương pháp HyCoSy, chúng tôi ghi nhận được các bất thường tại buồng trứng với tỷ lệ khá cao như buồng trứng đa nang và khối u buồng trứng. Hội chứng buồng trứng đa nang là nguyên nhân thường gặp nhất của vô sinh do rối loạn chức năng buồng trứng và siêu âm được xem là một trong ba tiêu chuẩn cần thiết để chẩn đoán hội chứng này [3].

Thì bơm dịch khoáng cản âm được tiến hành sau khi bơm nước muối sinh lý. Kết quả của chúng tôi ghi nhận tổng số các trường hợp có tắc, giãn ứ dịch một hoặc hai bên vòi tử cung là 28 trường hợp, chiếm tỷ lệ 21,1%. Đây là một tỷ lệ đáng lưu ý trong những trường hợp hợp đang mong muốn có thai. Nguyên nhân vô sinh do vòi tử cung là một trong những nguyên nhân thường gặp nhất ở Việt nam [2]. Bằng phương pháp thăm dò rất đơn giản như HyCoSy, khả năng sàng lọc và phát hiện sớm bất thường sự thông của vòi tử cung đủ để hướng đến chẩn đoán nguyên nhân cho các trường hợp vô sinh.

Một số nghiên cứu trên thế giới có tỷ lệ bất thường vòi tử cung qua HyCoSy tương tự chúng tôi: 21% [7], 26% [20], hay 29,2% [27], thậm chí còn cao hơn đến 31,2% [34] hay 40% [9]. Bằng dung dịch nước khoáng có gaz, chúng tôi đã thu được hình ảnh khá rõ nét của dòng dịch chảy qua vòi tử cung và vào hố chậu. Tuy nhiên, trong một số trường hợp, tư thế vòi tử cung ngoằn ngoèo làm cho việc khảo sát dòng chảy khá khó

khăn do mất liên tục. Trong hầu hết các trường hợp tắc vòi, khi không thấy dòng dịch chảy ra loa vòi, chúng tôi không thể xác định được vị trí cuối cùng của luồng dịch (tức vị trí tắc trên vòi tử cung).

Biến chứng thường được đề cập đến của HyCoSy là triệu chứng đau vùng hạ vị mức độ vừa phải [15, 26], được giải thích là do sự căng giãn buồng tử cung [23], do thao tác đưa catheter vào chạm đáy tử cung và bơm dịch nhanh [29]. Phản ứng phế vị như mạch chậm, cảm giác nóng, ngất có thể gặp trong một số ít trường hợp [31]. Về phản ứng dị ứng thì HyCoSy không thấy ghi nhận trường hợp nào xuất hiện dị ứng với các chất cản âm. Về lý thuyết thì có thể có dị ứng với bao cao su bọc đầu dò âm đạo nhưng không phải thường gặp. Không có biến chứng muộn nào đáng ghi nhận [22].

Nghiên cứu của chúng tôi cũng ghi nhận các biến chứng trong và sau HyCoSy có tỷ lệ khá thấp với đau bụng 14,3% và buồn nôn 3,8%; không có trường hợp nào có phản ứng dị ứng, ngất hay viêm nhiễm hố chậu. So với các nghiên cứu trên thế giới thì kết quả này tương đương hoặc thấp hơn. Điều này có thể lý giải là toàn bộ các đối tượng tham gia HyCoSy trong nghiên cứu này đều được dùng thuốc giảm đau và chống co thắt ít nhất 30 phút trước đó. Hơn nữa, trong quá trình thực hiện, khi bệnh nhân than đau hay khó chịu, chúng tôi có thể giảm áp lực bơm hoặc tạm nghỉ một lát trước khi tiếp tục thủ thuật. Điều này giúp tránh được triệu chứng đau do tăng áp lực đột ngột.

4.3. Một số yếu tố ảnh hưởng đến kết quả HyCoSy

Ở nữ giới khả năng sinh sản đạt đỉnh cao là từ 20 - 25 tuổi và giảm dần sau 30 tuổi, đặc biệt ngoài tuổi 40 cơ hội có thai tự nhiên trong một chu kỳ là rất thấp[3]. Độ tuổi trung bình trong nghiên cứu chúng tôi 30,19 ± 5,24 tuổi, tập trung chủ yếu vào nhóm 25 - 29 tuổi chiếm 38,9 %. So với các nghiên cứu tương tự trong và ngoài nước, độ tuổi trung bình không khác biệt nhiều [1, 20, 26, 30]. Khi đánh giá tỷ lệ bất thường HyCoSy theo tuổi chúng tôi nhận thấy có sự khác biệt có ý nghĩa thống kê (p < 0,05) với xu hướng tăng lên khi tuổi tăng. Như vậy, tuổi đời tăng lên làm giảm cơ hội có thai, khó khăn hơn trong điều trị vô sinh không chỉ do giảm chức năng buồng trứng mà còn do tăng nguy cơ bất thường giải phẫu học của cơ quan sinh dục nữ, đặc biệt là vòi tử cung và buồng tử cung.

Về địa dư, các đối tượng trong nghiên cứu của chúng tôi tập trung nhiều ở thành phố (48,1%) cũng như nông thôn (42,1%), tỷ lệ ở miền núi và vùng biển rất thấp (chỉ có 3 trường hợp ở vùng biển). Phân tích theo kết quả HyCoSy, nhóm có kết quả bất thường

ở thành phố và nông thôn có tỷ lệ tương đương, sự khác biệt không có ý nghĩa thống kê.

Nghề nghiệp các đối tượng trong nghiên cứu của chúng tôi khá đa dạng, chủ yếu tập trung vào nhóm cán bộ (46,7%). Tuy nhiên, không có sự khác biệt có ý nghĩa về kết quả HyCoSy của bệnh nhân làm các nghề khác nhau (p > 0,05).

Thời gian vô sinh càng dài đồng nghĩa với tuổi đời càng tăng, làm giảm khả năng mang thai và giảm tỷ lệ thành công trong điều trị vô sinh. Trong nghiên cứu của chúng tôi, thời gian vô sinh trung bình là 2,65 ± 1,9 năm. So với một số nghiên cứu trên thế giới, thời gian vô sinh là 2,1 năm [17], 2.1 năm [20], 28.1 +/- 23.2 tháng [26], kết quả nghiên cứu của chúng tôi khá tương đương. Với kết quả HyCoSy, tỷ lệ bất thường giữa các nhóm khác biệt không có ý nghĩa thống kê.

Trong nghiên cứu này, nhóm vô sinh I chiếm đa số (60,2%). Tỷ lệ bất thường qua HyCoSy ở bệnh nhân vô sinh II cao hơn có ý nghĩa thống kê so với bệnh nhân vô sinh I (p < 0,05) với OR = 2,3 (95% CI: 1,09 - 4,83). Kết quả này khẳng định sự ảnh hưởng của tình trạng mang thai, sinh đẻ có thể tác động lên đường sinh dục, đặc biệt là sự thông vòi tử cung. Điều này đã được xác nhận qua nhiều nghiên cứu và trong y văn [2].

Chlamydia là nguyên nhân gây viêm nhiễm vùng chậu, dẫn đến tổn thương vòi tử cung, phúc mạc, vô sinh và ứ dịch vòi tử cung. Phần lớn các thương tổn do Chlamydia có thời gian ủ bệnh dài và không triệu chứng. Trong nghiên cứu của chúng tôi, tỷ lệ tiền sử nhiễm Chlamydia khá thấp, chỉ chiếm 6,0% các đối tượng nghiên cứu. Tuy nhiên, kết quả HyCoSy ở bệnh nhân có nhiễm Chlamydia phát hiện tỷ lệ bất thường (87,5%) cao hơn so với bệnh nhân không nhiễm Chlamydia (28,8%) và sự khác biệt này có ý nghĩa thống kê với p = 0,002; OR = 17,31; (CI 95%: 0,91-35,75). Điều này góp thêm một lần khẳng định tầm ảnh hưởng nghiêm trọng của tác nhân lây truyền qua đường tình dục này đối với khả năng sinh sản của người phụ nữ.

Tỷ lệ bất thường tử cung - vòi tử cung qua HyCoSy ở bệnh nhân có tiền sử viêm nhiễm sinh dục (40%) cao hơn so với bệnh nhân không có tiền sử viêm nhiễm (29,6%). Tuy nhiên, sự khác biệt không có ý nghĩa (p > 0,05). Như vậy, tiền sử viêm nhiễm trước đây nếu chỉ là viêm nhiễm sinh dục thấp thì mối liên quan với tổn thương vòi tử cung là không xác định. Kết quả tương tự cũng được báo cáo trong nghiên cứu của Nguyễn Thị Thảo [5].

Tương tự, tỷ lệ bất thường qua HyCoSy ở bệnh nhân có tiền sử phẫu thuật bụng chậu (54,5%) và phẫu thuật vòi tử cung (50%) cao hơn so với bệnh nhân không có tiền sử phẫu thuật (29,5%) hay phẫu thuật trên tử cung

(25%) tuy nhiên sự khác biệt không có ý nghĩa ($p > 0,05$). Vấn đề này cần được nghiên cứu thêm với cỡ mẫu đủ lớn để xác định mối liên quan thật sự.

4.4. Đối chiếu kết quả HyCoSy và phim chụp tử cung - vòi tử cung (HSG)

Từ những năm 1990 khi HyCoSy được giới thiệu và ứng dụng lâm sàng, nhiều nghiên cứu đã được tiến hành để đánh giá giá trị chẩn đoán của HyCoSy. Phần lớn nghiên cứu được thiết kế là so sánh HyCoSy với phương pháp thường quy - phim cản quang HSG có hoặc không kèm theo nội soi ổ bụng chẩn đoán như là một tiêu chuẩn vàng đánh giá độ thông vòi tử cung. Kết quả chung ghi nhận là giá trị phương pháp HyCoSy tương đương với HSG [14, 16, 32, 33] hay thậm chí cao hơn HSG [30].

Nghiên cứu của chúng tôi, kết quả về độ thông vòi tử cung của hai phương pháp này gần tương đương với độ phù hợp cao ($Kappa = 0,62$). Tuy nhiên, về khả năng chẩn đoán bất thường của tử cung hai phương pháp chỉ phù hợp vừa ($Kappa = 0,45$).

Về mặt biến chứng, HyCoSy hiện được coi là một thủ thuật tương đối nhanh chóng và không xâm lấn [26]. Trong nghiên cứu này, sự khác biệt rất có ý nghĩa thống

kê với $p = 0,0000$ và độ phù hợp rất thấp với $Kappa = 0,18$ với ưu thế thuộc về siêu âm. Biến chứng chung chủ yếu của hai phương pháp này là đau bụng, buồn nôn. Đặc biệt, có 1 trường hợp dị ứng gặp khi chụp phim HSG với sưng phù mắt và mắt trong 2 ngày. Dù mức độ biến chứng trong trường hợp này chưa nghiêm trọng nhưng cũng khiến bệnh nhân lo lắng nhiều. Ứng dụng HyCoSy hoàn toàn có thể loại trừ nguy cơ này.

Kết luận: HyCoSy với chất cản âm như đã trình bày trong nghiên cứu trên tỏ ra là phương pháp khảo sát có nhiều ưu điểm, khi vẫn duy trì khả năng chẩn đoán chính xác, kỹ thuật thực hiện đơn giản, hầu như không tốn kém hơn siêu âm phụ khoa đường âm đạo, không xâm lấn, cung cấp hình ảnh liên tục, cho phép thấy thuốc đồng thời đánh giá dự trữ và cấu trúc buồng trứng, cấu trúc buồng tử cung và lớp dưới niêm mạc, hình dạng và khả năng thông của vòi tử cung. Hạn chế của HyCoSy là không thể xác định được vị trí tắc vòi tử cung. HyCoSy nên được xem là phương pháp sàng lọc ban đầu các trường hợp vô sinh và có thể kết hợp với phim chụp HSG trong những trường hợp cần thiết để tăng khả năng chẩn đoán.

Tài liệu tham khảo

- Trình Hùng Dũng, Nguyễn Đức Vy, (2005). Nghiên cứu nguyên nhân và chẩn đoán vô sinh do tắc vòi trứng tại Bệnh viện 103. Tạp chí Y học dự phòng, 7: p.65-68.
- Cao Ngọc Thành, (2011). Vô sinh do vòi tử cung - phức tạp. Nhà xuất bản giáo dục Việt Nam.
- Cao Ngọc Thành, Lê Minh Tâm, (2006). Điều trị vô sinh - Hiện tại và tương lai. Tạp chí Y học thực hành, Hội nghị Phụ Sản miền trung mở rộng, 550: p.45-50.
- Cao Ngọc Thành, Lê Minh Tâm, (2011). Nội tiết phụ khoa và y học sinh sản. Nhà xuất bản Đại học Huế.
- Nguyễn Thị Thảo, (2011). Nghiên cứu một số yếu tố nguy cơ và ảnh hưởng của vô sinh do vòi tử cung đến phụ nữ tại Thanh Hóa. Luận án Tiến sĩ y học, Trường ĐHY tế Công Công Hà Nội.
- Arthur, C.F., Heidi W. Shappell, (2003). Color Doppler sonohysterography of endometrial polyps and submucosal fibroids. J Ultrasound Med, 22: p.601-604.
- Ayida, G., P. Harris, S. Kennedy, M. Seif, et al., (1996). Hysterosalpingo-contrast sonography (HyCoSy) using Echovist-200 in the outpatient investigation of infertility patients. Br J Radiol, 69(826): p.910-3.
- Becker, E., Anna S. Lev-Toaff, Emilia P. Kaufman, Ethan J. Halpern, Maria Isabel Edelweiss, Alfred B. Kurtz, (2002). Sonohysterography over transvaginal sonography alone in women with known or suspected leiomyoma. J Ultrasound Med, 21: p.237-247.
- Bello, (2004). Pattern of tubal pathology in fertile women on Hysterosalpingography in Ilorin, Nigeria. J Ultrasound Med, 3(32): p.77-79.
- Boudghene, F.P., M. Bazot, Y. Robert, N. Perrot, et al., (2001). Assessment of Fallopian tube patency by HyCoSy: comparison of a positive contrast agent with saline solution. Ultrasound Obstet Gynecol, 18(5): p.525-30.
- Chenia F, H.G., Moolia S, Oratis P, (1997). Sonographic hydrotubation using agitated saline: a new technique for improving fallopian tube visualization. Br J Radiol, 70: p.833-836.
- Debra L., Berridge, M., Thomas C. Winter, (2004). Saline Infusion Sonohysterography: Technique, Indications and Imaging Findings. J Ultrasound Med, 23(1): p.97-112.
- Exacoustos, C., A. Di Giovanni, B. Szabolcs, H. Binder-Reisinger, et al., (2009). Automated sonographic tubal patency evaluation with three-dimensional coded contrast imaging (CCI) during hysterosalpingo-contrast sonography (HyCoSy). Ultrasound Obstet Gynecol, 34(5): p.609-12.
- Hamed HO, S.A., Elsamman AM., (2009). Hysterosalpingo-contrast sonography versus radiographic hysterosalpingography in the evaluation of tubal patency. Int J Gynaecol Obstet, 105: p.215-217.
- Hamilton JA, L.A., Lower AM, Hasnain S, Grudzinskas JG, (1998). Evaluation of the performance of hysterosalpingo-contrast sonography in 500 consecutive, unselected, infertile women. Hum Reprod., 13: p.1519-1526.
- Holz K, B.R., Schurmann R, (1997). Ultrasound in the investigation of tubal patency. A meta-analysis of three comparative studies of Echovist-200 including 1007 women. Zentralbl Gynakol., 119: p.366-373.
- Kiyokawa, K., H. Masuda, T. Fuyuki, M. Koseki, et al., (2000). Three-dimensional hysterosalpingo-contrast sonography (3D-HyCoSy) as an outpatient procedure to assess infertile women: a pilot study. Ultrasound Obstet Gynecol, 16(7): p.648-54.
- Lanzani, C., V. Savasi, F.P. Leone, M. Ratti, et al., (2009). Two-dimensional HyCoSy

- with contrast tuned imaging technology and a second-generation contrast media for the assessment of tubal patency in an infertility program. Fertil Steril, 92(3): p.1158-61.
- Lim CP, H.Z., Bhattacharya S, Maheshwari A., (2011). Should a hysterosalpingogram be a first-line investigation to diagnose female tubal subfertility in the modern subfertility workup? Hum Reprod., 26(5): p.967-71.
- Lindborg, L.T., J. Bergh, C. Strandell, A., (2009). Influence of HyCoSy on spontaneous pregnancy: a randomized controlled trial. Hum Reprod, 24(5): p.1075-9.
- Lindheim, S.R., C. Sprague, and T.C.W. (2005). Hysterosalpingography and Sonohysterography: Lessons in Technique. AJR, 186: p.24-29.
- Marci, R., I. Marucci, A.A. Marucci, N. Pacini, et al., (2013). Hysterosalpingo-contrast sonography (HyCoSy): evaluation of the pain perception, side effects and complications. BMC Med Imaging, 13: p.28.
- Moro, F., L. Selvaggi, F. Sagnella, A. Morciano, et al., (2012). Could antispasmodic drug reduce pain during hysterosalpingo-contrast sonography (HyCoSy) in infertile patients? A randomized double-blind clinical trial. Ultrasound Obstet Gynecol, 39(3): p.260-5.
- Saunders, R.D., S.T. Nakajima, J. Myers, (2013). Experience improves performance of hysterosalpingo-contrast sonography (HyCoSy): a comprehensive and well-tolerated screening modality for the subfertile patient. Clin Exp Obstet Gynecol, 40(2): p.203-9.
- Saunders RD, S.J., Nakajima ST, (2011). Current methods of tubal patency assessment. Fertil Steril., 95(7): p.2171-9.
- Savelli, L., P. Pollastrì, M. Guerrini, G. Villa, et al., (2009). Tolerability, side effects, and complications of hysterosalpingo-contrast sonography (HyCoSy). Fertil Steril, 92(4): p.1481-6.
- Shahid, N., A. Ahluwalia, S. Briggs, S. Gupta, (2005). An audit of patients investigated by Hysterosalpingo-Contrast-Sonography (HyCoSy) for infertility. J Obstet Gynaecol, 25(3): p.275-8.
- Sladkevicius P, Ojha K., C.G. Nargund, (2000). Three-dimensional power Doppler imaging in the assessment of Fallopian tube patency. Ultrasound Obstet Gynecol 16: p.644±647.
- Socolov D, B.I., Boiculescu L, Tamba B, Anghelache-Lupascu I, Socolov R., (2010). Comparison of the pain experienced by infertile women undergoing hysterosalpingo-contrast sonography or radiographic hysterosalpingography. Int J Gynaecol Obstet., 111(3): p.256-9.
- Socolov D, L.I., Danciu E, Doroftei B, Boian I, Boiculescu L, Pintilie P, Miron N., (2009). Sonohysterography versus hysterosalpingography in the evaluation of uterine and tubal infertility. Rev Med Chir Soc Med Nat last., 113(3): p.803-8.
- Stacey, C., C. Bown, A. Manhire, D. Rose, (2000). HyCoSy--as good as claimed? Br J Radiol, 73(866): p.133-6.
- Strandell A, B.T., Bergh C, Granberg S, Asztely M, Thorburn, (1999). The assessment of endometrial pathology and tubal patency: a comparison between the use of ultrasonography and X-ray hysterosalpingography for the investigation of infertility patients. J Ultrasound Obstet Gynecol., 14: p.200-204.
- Tanawattananacharoen, S., S. Suwajanakorn, B. Uerpairakit, W. Boonkasemsanti, et al., (2000). Transvaginal hysterosalpingo-contrast sonography (HyCoSy) compared with chromolaparoscopy. J Obstet Gynaecol Res, 26(1): p.71-5.
- Volpi E, Z.G., Patriarca A, Rustichelli S, Sismondi P, (1996). Transvaginal sonographic tubal patency testing using air and saline solution as contrast media in a routine infertility clinic setting. Ultrasound Obstet Gynecol., 7: p.43-48.