

# VAI TRÒ CỘNG HƯỞNG TỬ TRONG PHÁT HIỆN UNG THƯ GAN THỨ PHÁT NHÂN MỘT TRƯỜNG HỢP TẠI BỆNH VIỆN BẠCH MAI

HUYỀN QUANG HUY, PHẠM MINH THÔNG  
Khoa CDHA Bệnh viện Bạch Mai-Hà Nội

## TÓM TẮT:

**Mục đích:** Tìm hiểu đặc điểm hình ảnh về tổn thương ung thư gan thứ phát (di căn gan) nhân một trường hợp được phát hiện tại bệnh viện Bạch Mai năm 2010.

**Trường hợp bệnh:** Bệnh nhân nữ, 63 tuổi, có tiền sử phẫu thuật K đại tràng góc gan năm 1999. Diễn biến bệnh 4 tuần trước ngày nhập viện với biểu hiện đại tiện phân nát, chán ăn. Khám lâm sàng gan không lớn. Siêu âm, chụp cắt lớp vi tính (CLVT) phát hiện một tổn thương nhỏ ở gan phải. Chụp cộng hưởng từ (CHT) cho thấy có hơn 20 nốt tổn thương nhỏ ở gan phải và vài nốt tổn thương nhỏ ở gan trái. Chẩn đoán mô bệnh học xác định là di căn gan.

**Kết luận:** Di căn gan được phân chia thành 2 loại: loại u nghèo mạch và giàu mạch, trong đó loại nghèo mạch chiếm đa số. Hình ảnh cộng hưởng từ có khả năng phân loại tổ chức tốt cho phép chẩn đoán chính xác khối u, đặc biệt chuỗi xung Diffusion có khả năng phát hiện di căn gan với độ nhạy rất cao.

**Từ khóa:** ung thư gan thứ phát, bệnh viện Bạch Mai, cộng hưởng từ

## SUMMARY

**Purposes:** Understanding the radiologic imaged characteristics of hepatic metastases by a case report in Bach Mai Hospital in 2010.

**Case report:** Female patient, aged 63, with a history of cancer of liver - corner colon had surgeried in 1999. In 2010 she admitted in Bach Mai hospital after 4 weeks had suffering with disorder stools and anorexia. Ultrasound, computerized tomographic scanner found out a small lesion in the right liver. Magnetic resonance imaging discovered more 20 small lesions at the right liver and some at the left liver. Pathological examination confirmed hepatic metastases.

**Conclusion:** Hepatic metastases includes two types – hypervascular and hypovascular. The hypovascular type takes a majority in incidence. MRI can diagnose exactly the tumor, especially, diffusion sequences up to discover hepatic metastases with high sensitivity.

**Keywords:** hepatic metastases, Bach Mai Hospital

## ĐẶT VẤN ĐỀ

Gan là cơ quan bị u thứ phát nhiều nhất từ các loại ung thư trong cơ thể. 36% phẫu nghiệm tử thi các trường hợp chết vì ung thư có di căn tới gan, kể đó là phổi [1].

Ung thư gan thứ phát có thể chẩn đoán được trước mổ, trong mổ hay sau mổ ung thư nguyên phát. Các triệu chứng gan mật chỉ biểu hiện khi u đã phát triển gây hủy hoại, suy chức năng gan hay chèn ép gây tắc nghẽn đường mật [1].

Các xét nghiệm chức năng gan có thay đổi nhưng không đặc hiệu. Siêu âm và chụp cắt lớp vi tính được sử dụng thường qui để phát hiện tổn thương gan thứ phát. Tuy nhiên trong những trường hợp khó, không điển hình

CHT mới là phương pháp hữu dụng để chẩn đoán, đặc biệt với chuỗi xung Diffusion có thể phát hiện tổn thương với độ nhạy rất cao [1].

Nhân một trường hợp ung thư đại tràng di căn gan được phát hiện và điều trị tại Bệnh viện Bạch Mai, chúng tôi phân tích các đặc điểm hình ảnh học và vai trò của CHT trong chẩn đoán ung thư gan thứ phát.

## GIỚI THIỆU BỆNH ÁN

### 1. Bệnh sử

Bệnh nhân (BN) nữ, 63 tuổi, được chẩn đoán K đại tràng góc gan và đã được phẫu thuật ngày 28/12/1999 tại bệnh viện Việt Đức. Sau mổ bệnh nhân được dùng hóa trị liệu và tái khám định kỳ. BN ăn uống được, không rối loạn tiêu hóa. Tháng 9/2009 BN đại tiện phân nát, điều trị nội khoa triệu chứng có cải thiện. 4 tuần trước lúc nhập viện BN lại đại tiện phân nát, chán ăn nên vào Bệnh viện Bạch Mai (năm 2010).

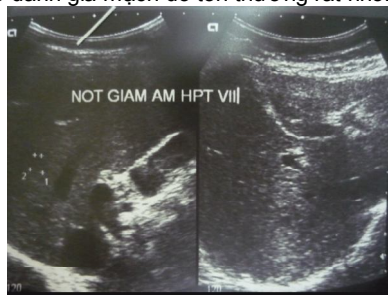**2. Khám lâm sàng:** Thể trạng trung bình, không đau vùng HSP, gan không lớn.

### 3. Cận lâm sàng:

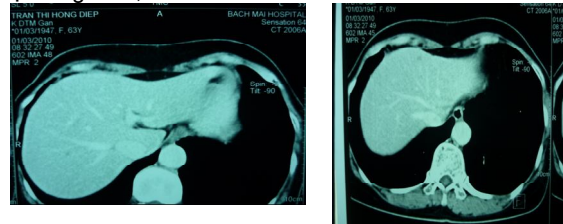
**3.1. Xét nghiệm máu:** Số lượng HC: 4,4 T/L, BC: 4,84 G/L, AST: 40 U/L, ALT: 28 U/L, GGT: 15U/L. Xét nghiệm miễn dịch: AFP: 1,59 ng/ml, CEA 4,55 ng/ml.

### 3.2. Hình ảnh học:

Siêu âm ổ bụng gan không to, hạ phân thùy VII có nốt giảm âm kích thước 8x9 mm, trên siêu âm Doppler màu khó đánh giá mạch do tổn thương rất nhỏ.



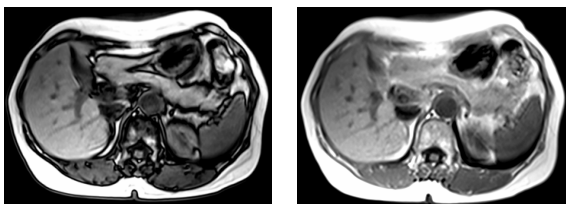
Hình 1: Hình ảnh siêu âm tổn thương nhỏ ở gan phải. Chụp cắt lớp vi tính ổ bụng sau tiêm thuốc cản quang gan không to, trong nhu mô gan phải có một nốt giảm tỷ trọng, ngấm thuốc rất ít. Ngoài ra hạ phân thùy IV có nang nhỏ kích thước 6 mm, phần nhu mô gan còn lại đồng nhất, bờ đều.



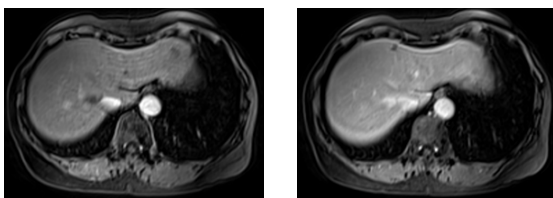
Hình 2: Hình ảnh chụp CLVT

Chụp cộng hưởng từ với các chuỗi xung khác nhau T1 in out phase, T2 theo mặt phẳng ngang, Diffusion, T1 tiêm thuốc đối quang từ thì động mạch, tĩnh mạch cửa và thì muộn. Trên chuỗi xung Diffusion, gan có nhiều nốt tổn thương lan tỏa, kích thước các nốt này khoảng 8-9mm, tăng tín hiệu trên Diffusion B 800, gan phải có khoảng 20 nốt, gan trái có vài nốt, các tổn thương này ngấm thuốc sau tiêm thuốc đối quang từ. Ngoài ra hạ phân thùy IV có nang gan lành tính kích thước 6mm (giảm tín hiệu trên Diffusion B 800). Kích thước gan không lớn, đường mật trong và ngoài gan không giãn, không có sỏi, túi mật co nhỏ, không có dịch tự do trong ổ phúc mạc.

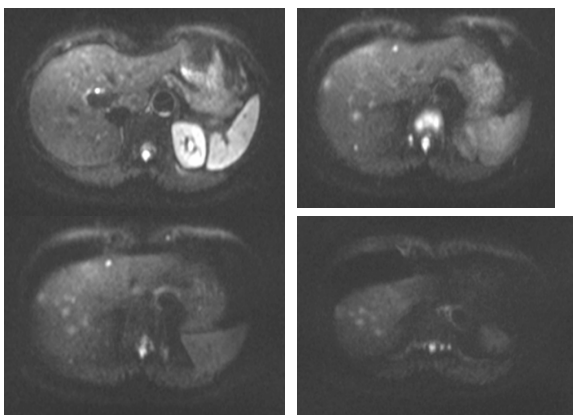
Kết luận CHT: Hình ảnh nhiều nốt tổn thương thứ phát trong gan.



Hình 3: Chụp CHT với chuỗi xung T1W out – phase



Hình 4: Chụp CHT có tiêm thuốc đối quang từ



Hình 5: Chụp CHT với chuỗi xung Diffusion phát hiện rất nhiều nốt tổn thương rải rác ở thùy phải và vài nốt ở thùy trái gan.

**3.3. Mô bệnh học:** Sinh thiết vùng tổn thương làm giải phẫu bệnh cho kết quả ung thư biểu mô tuyến.

#### 4. Chẩn đoán

Ung thư đại tràng di căn gan.

#### BÀN LUẬN

Gan là tạng lớn nhất cơ thể, nơi hội đủ các điều kiện để tế bào ung thư từ nơi khác đến từ nhiều đường khác nhau làm tổ và phát triển thành ung thư thứ phát. Gan là

cơ quan bị u thứ phát nhiều nhất từ các loại ung thư trong cơ thể, kể đó là phổi. Thứ nhất, gan nhận máu từ động mạch gan và tĩnh mạch cửa. Máu từ tất cả các tạng của hệ tiêu hóa đều qua tĩnh mạch cửa và đến gan. Thứ hai, gan còn là cơ quan chứa nhiều chất dinh dưỡng đồng thời có hệ lympho và hệ võng nội mô dồi dào. Ung thư đại trực tràng dẫn đầu trong danh sách di căn đến gan theo đường tĩnh mạch cửa. Về lâm sàng ung thư gan thứ phát có thể chẩn đoán được trước mổ, trong mổ hay sau mổ ung thư nguyên phát. Các triệu chứng gan mật chỉ biểu hiện khi u đã phát triển gây hủy hoại, suy chức năng gan hay chèn ép gây tắc nghẽn đường mật. Bệnh nhân có thể đau vùng dưới sườn phải, vàng da, gan to, bụng báng, chán ăn, sụt cân. Xét nghiệm chức năng gan không đặc hiệu. CEA cao hơn mức bình thường trong 89-95% ung thư di căn gan từ đại trực tràng. Hình ảnh học rất hữu ích trong chẩn đoán ung thư gan thứ phát. Việc sử dụng nhiều loại kỹ thuật hình ảnh giúp phát hiện sớm và đặc trưng các tổn thương thứ phát là cực kỳ quan trọng, chẩn đoán chính xác và sớm khi ung thư thứ phát còn rất nhỏ rất cần thiết cho việc lên kế hoạch điều trị và tiên lượng cho BN. **Siêu âm** được sử dụng phổ biến nhất nhưng chỉ phát hiện trường hợp tổn thương có kích thước lớn, điển hình. Những tổn thương nhỏ, không điển hình rất khó phát hiện, khó chẩn đoán. **Chụp cắt lớp vi tính** gồm các thì trước tiêm, thì động mạch, thì tĩnh mạch cửa và thì muộn. Hình dạng u được mô tả dựa trên đánh giá mối tương quan tỷ trọng của u so với nền mô gan xung quanh, gồm: tăng tỉ trọng, đồng tỉ trọng và giảm tỉ trọng. Đánh giá sự ngấm thuốc cản quang của u. Chụp cắt lớp vi tính rất có giá trị trong những trường hợp điển hình. Tuy nhiên những trường hợp khối u kích thước nhỏ, đồng tỉ trọng với nhu mô gan, nghèo mạch máu, không ngấm thuốc thì việc chẩn đoán dựa trên cắt lớp vi tính gặp nhiều khó khăn. Trong khi đó u gan di căn từ đại trực tràng rất nghèo mạch máu. Theo nghiên cứu của Choi B.I và cs [4] tỉ lệ u nghèo mạch trong ung thư gan thứ phát chiếm đến 84%. **Chụp cộng hưởng từ** với khả năng tạo ảnh đa bình diện, phân loại tổ chức tốt, cho phép xác định được chính xác vị trí, hình thái và cấu trúc tổ chức của khối u. Sử dụng các chuỗi xung T1W in-phase, T1W out-phase, T1W tiêm thuốc đối quang từ, T2W, Diffusion rất hữu ích trong chẩn đoán. Cộng hưởng từ với các chuỗi xung T1W in-phase và T1W out-phase cho phép phân biệt mỡ đại thể hay gặp trong u quái với mỡ nội bào gặp trong ung thư biểu mô tế bào gan [2],[5], điều này rất khó phân biệt dựa trên siêu âm hoặc cắt lớp vi tính. Sự kết hợp ảnh T1W và T2W cùng với chụp động học có thuốc đối quang từ cho phép phát hiện chính xác các ung thư tế bào gan. Nhờ khả năng nhận biết các đặc điểm của ung thư tế bào gan như thoái hóa mỡ trong u, bao của u, phù quanh u và xâm lấn mạch máu là những dấu hiệu giúp chẩn đoán phân biệt ung thư tế bào gan với các u lành hoặc ác tính khác của gan. Với di căn gan đặc điểm chung là đồng hoặc giảm tín hiệu trên T1W, tăng tín hiệu trên T2W nhưng mức độ tăng tín hiệu trên ảnh T2W của u di căn thấp hơn trong u mạch máu và kén gan. Các u di căn từ đại tràng hay có giảm tín hiệu trên T2W ở trung tâm do hoại tử, hiếm thấy bao của u cũng như sẹo trong u. Hầu hết các u di căn đều nghèo mạch máu nên có thể dễ phân biệt với ung thư tế bào gan trên ảnh chụp động học do ở

thì động mạch ngấm thuốc ít, ngấm thuốc vừa ở thì tĩnh mạch và có xu hướng ngấm dần vào trung tâm ở thì nhu mô muện[6]. Đặc biệt với chuỗi xung khuếch tán Diffusion giúp phát hiện các tổn thương thứ phát tại gan với độ nhạy rất cao[3].

**Trường hợp BN trên:** siêu âm và chụp cắt lớp vi tính chỉ phát hiện một tổn thương nhỏ ở thùy phải gan, khó chẩn đoán xác định. Trong khi đó chụp cộng hưởng từ, chuỗi xung Diffusion phát hiện hơn 20 nốt tổn thương ở thùy phải gan và vài nốt ở thùy trái gan.

#### **KẾT LUẬN**

Kỹ thuật siêu âm và chụp cắt lớp vi tính được sử dụng như phương tiện thường quy để khảo sát di căn gan. Tuy nhiên với các trường hợp không điển hình, cộng hưởng từ là phương pháp chẩn đoán rất hữu dụng, đặc biệt chuỗi xung diffusion có khả năng phát hiện các tổn thương di căn gan với độ nhạy rất cao.

#### **TÀI LIỆU THAM KHẢO**

1. Bộ môn Ngoại – Đại học Y Dược Thành phố Hồ Chí Minh (2007), Ung thư gan thứ phát, *Bệnh học Ngoại khoa tiêu hóa*, NXB Y học, Thành phố Hồ Chí Minh, tr

224-225.

2. Basaran C, Karcaaltincaba M, Akata D, Karabulut N, Akinci D, Ozmen M, Akhan O (2005), Fat-containing lesions of the liver: cross-sectional imaging findings with emphasis on MRI, *AJR Am J Roentgenol*, 184(4), pp 1103-10.

3. Charles-Edwards E.M, deSouza N.M (2006), Diffusion-weighted magnetic resonance imaging and its application to cancer, *Cancer Imaging*, 6(1), pp 135–143.

4. Choi BI, Han JK, Cho JM, Choi DS, Han MC, Lee HS, Kim CY (1995), Characterization of focal hepatic tumors. Value of two-phase scanning with spiral computed tomography, *Cancer*, 76(12), pp 2434-42.

5. Prasad SR, Wang H, Rosas H, Menias CO, Narra VR, Middleton WD, Heiken JP (2005), Fat-containing lesions of the liver: radiologic-pathologic correlation, *Radiographics*, 25(2), pp 321-31.

6. Schneider G, Grazioli L, Saini S (2005), Metastases, *MRI of the Liver*, pp. 357-361.