

KẾT QUẢ CAN THIỆP CẤP CỨU ĐẶT STENT GRAFT ĐIỀU TRỊ BỆNH LÝ ĐỘNG MẠCH CHỦ TẠI KHOA PHẪU THUẬT MẠCH MÁU, BỆNH VIỆN CHỢ RẪY

Trần Quyết Tiến, Phan Duy Kiên**

TÓM TẮT

Đặt vấn đề : Bệnh lý cấp cứu liên quan đến động mạch chủ là bệnh lý tim mạch nguy hiểm có tỷ lệ tử vong rất cao nếu không điều trị kịp thời. Can thiệp nội mạch hiện được xem là phương pháp điều trị có hiệu quả, ít xâm lấn tại nhiều trung tâm mạch máu trên thế giới.

Mục tiêu nghiên cứu: Đánh giá hiệu quả của can thiệp cấp cứu đặt stent graft trong điều trị bệnh lý động mạch chủ tại khoa Phẫu thuật Mạch máu bệnh viện Chợ Rẫy.

Đối tượng và phương pháp nghiên cứu: Nghiên cứu mô tả hàng loạt ca với 35 bệnh nhân có bệnh lý động mạch chủ được can thiệp cấp cứu đặt stent graft từ tháng 5/2012 đến tháng 01/2018 tại khoa Phẫu thuật Mạch máu bệnh viện Chợ Rẫy.

Kết quả: Nghiên cứu có 35 bệnh nhân can thiệp đặt stent graft cấp cứu, trong đó 14 trường hợp phình động mạch chủ ngực xuống vỡ, 13 trường hợp bóc tách động mạch chủ ngực có biến chứng, 5 trường hợp phình động mạch bụng vỡ, 3 trường hợp vỡ eo động mạch chủ do chấn thương. Nam giới chiếm 80 %, tuổi trung bình là $63,8 \pm 19,2$. Thời gian theo dõi trung bình là 12,1 tháng. Tỷ lệ chuyển vị các nhánh động mạch nuôi tạng và động mạch trên quai động mạch chủ để có vùng hạ đặt ống ghép thích hợp là 5,7%, tỷ lệ phủ động mạch dưới đòn trái là 31,4 %, tỷ lệ gây tê tại chỗ 57,1%. Tỷ lệ bung ống ghép thành công là 97,1%, có 1 trường hợp chuyển qua mổ mở. Tỷ lệ tử vong chu phẫu và trung hạn lần lượt là 14,2 % và 20,0 % trong đó không có trường hợp nào tử vong liên quan đến túi phình. Về biến chứng liên

quan đến kỹ thuật sau 30 ngày, chúng tôi ghi nhận có 6 trường hợp rò ống ghép loại II nhưng không trường hợp nào cần can thiệp lại, có 1 trường hợp rò ống ghép thực quản tử vong do nhiễm trùng huyết.

Kết luận: Can thiệp cấp cứu đặt stent graft điều trị bệnh lý động mạch chủ là phương pháp mới an toàn, hiệu quả, thực hiện nhanh, ít xâm lấn, có tỷ lệ thành công cao và tỷ lệ biến chứng thấp.

Từ khóa: *stent graft, bệnh lý động mạch chủ.*

RESULTS OF EMERGENCY INTERVENTION WITH STENT GRAFT FOR AORTIC DISEASE AT VASCULAR SURGERY DEPARTMENT, CHO RAY HOSPITAL

ABSTRACT:

Background: Emergency aortic disease is dangerous with many severe complications and high mortality if untreated. Endovascular is currently considered as an efficient, less invasive treatment in many worldwide vascular surgery centers.

Objective: Evaluating efficacy of stent graft treatment in patients with emergency aortic disease at Vascular Surgery department, Cho Ray hospital.

Methods: Case series with 35 patients with emergency aortic disease treated by stent graft at Vascular Surgery department, Cho Ray hospital from 05/2012 to 01/2018.

** Khoa Phẫu thuật Mạch máu, Trung tâm Tim mạch BV Chợ Rẫy
Người chịu trách nhiệm khoa học: PGS.TS Trần Quyết Tiến
Ngày nhận bài: 31/12/2020 - Ngày Cho Phép Đăng: 22/01/2021*

Results: 35 patients were treated with stent graft for rupture descending thoracic aneurysm (14), acute complicated thoracic dissection (13), rupture abdominal aneurysm (5), and traumatic rupture of aortic isthmus (3). The mean age was $63,8 \pm 19,2$, 80% were men, mean follow-up time was 12,1 months. The rate of patients needed aortic arch and visceral debranching to have sufficient sealing zone was 5,7 %. 31,4 % of patients had subclavian arterial coverage. The rate of local anesthesia was 57,1%. Perioperative and mid-term mortality rates were 14,2% and 20,0 %. 97,1 % cases were successfully deployed, 1 case converted to open surgery. Technical related complications were type II endoleak (6 cases but none of that needed to re-intervention) and 1 case of secondary aorto-esophageal fistula died due to sepsis.

Conclusion: Endograft therapy for emergency aortic disease is safe, efficient, less invasive with high success and low complication rate.

Key words: *stent graft, aortic disease, emergency intervention.*

ĐẶT VẤN ĐỀ

Bệnh lý cấp cứu liên quan đến động mạch chủ (ĐMC) như phình, bóc tách, chấn thương ... là bệnh lý nguy hiểm, tỷ lệ tử vong rất cao trên 90% nếu không điều trị kịp thời. Theo số liệu thống kê của trung tâm kiểm soát và phòng ngừa dịch bệnh Hoa Kỳ, hàng năm có gần 13000 bệnh nhân (BN) tử vong vì bệnh lý động mạch chủ, trong đó nguyên nhân tử vong hàng đầu là do vỡ động mạch chủ. Đa số bệnh nhân không có triệu chứng, được phát hiện tình cờ qua các phương tiện chẩn đoán hình ảnh như X-quang ngực, siêu âm bụng và chụp cắt lớp điện toán. Trước đây, điều trị các bệnh lý liên quan ĐMC chủ yếu là mổ mở thay đoạn phình bằng ống ghép nhân tạo. Mặc dù có những tiến bộ trong ngành gây mê hồi sức, mổ mở vẫn có tỷ lệ tử vong chu phẫu cao,

đặc biệt tỷ lệ tử vong có thể lên đến 50% nếu bệnh nhân nhập viện trong tình trạng cấp cứu. Tuy nhiên, kể từ khi Juan Parodi và Michael Dake báo cáo những trường hợp phình động mạch chủ bụng và ngực đầu tiên trên thế giới được điều trị bằng can thiệp đặt stent graft lần lượt vào năm 1991 và 1994, phương pháp điều trị ít xâm lấn này ngày càng phát triển và áp dụng rộng rãi ở các trung tâm phẫu thuật mạch máu lớn trên thế giới [3]. Nhiều nghiên cứu trên thế giới cho thấy phương pháp can thiệp đặt stent graft có tỷ lệ tử vong chu phẫu thấp hơn và kết quả ngắn hạn, trung hạn tốt hơn so với phương pháp mổ mở [6,7]. Tại Việt Nam, phương pháp can thiệp đặt stent graft đã được triển khai bước đầu tại một số trung tâm tim mạch lớn trong cả nước. Tại khoa Phẫu thuật Mạch máu bệnh viện Chợ Rẫy, phương pháp can thiệp đặt stent graft điều trị bệnh lý ĐMC được triển khai từ năm 2012. Sau 5 năm triển khai, chúng tôi đã thực hiện kỹ thuật này trên 269 bệnh nhân, trong đó có một số lượng đáng kể bệnh nhân nhập viện trong tình trạng cấp cứu như phình động mạch chủ ngực, bụng vỡ, bóc tách động mạch chủ ngực bụng cấp tính có biến chứng, chấn thương động mạch chủ ngực. Chúng tôi thực hiện nghiên cứu này nhằm đánh giá hiệu quả của phương pháp đặt stent graft điều trị bệnh lý động mạch chủ trong bệnh cảnh cấp tính.

ĐỐI TƯỢNG VÀ PHƯƠNG PHÁP NGHIÊN CỨU

Đối tượng nghiên cứu

Từ tháng 5/2012 đến tháng 01/2018 chúng tôi ghi nhận những trường hợp nhập viện có bệnh lý động mạch chủ cấp cứu như phình ĐMC ngực, bụng vỡ, bóc tách động mạch chủ ngực bụng cấp có biến chứng, chấn thương vỡ eo động mạch chủ được can thiệp đặt stent graft tại khoa Phẫu thuật Mạch máu bệnh viện Chợ Rẫy.

Phương pháp nghiên cứu

Hồi cứu mô tả hàng loạt ca. Chúng tôi thu thập các dữ liệu về lâm sàng, cận lâm sàng, hình ảnh cắt lớp điện toán, hình ảnh can thiệp trong quá trình đặt stent graft, liên lạc với thân nhân và bệnh nhân qua điện thoại sau xuất viện để thu thập số liệu, sử dụng phần mềm Osirix 5.8.2 để phân tích các đặc điểm hình thái túi phình: đường kính, chiều dài cổ gần và cổ xa, đường kính và chiều dài túi phình, góc cổ túi phình, đặc điểm đường vào, vị trí lỗ vào, tình trạng tưới máu trong bóc tách ĐMC. Trong can thiệp, chúng tôi ghi nhận thời gian, số lượng máu mất. Sau can thiệp và tái khám, theo dõi các biến chứng liên quan như rò ống ghép, di lệch ống ghép, xoắn vặn ống ghép, nhiễm trùng ống ghép và tổn thương động mạch đường vào. Các biến chứng nghiêm trọng như tử vong, nhồi máu cơ tim, liệt tủy, suy thận, suy hô hấp, bóc tách ngược Stanford A cũng được ghi nhận. Tiêu chuẩn thành công khi đặt ống ghép vào đúng vị trí tổn thương và không xảy ra các biến chứng sau: tử vong, rò ống ghép loại I và loại III, di lệch ống ghép trên 10mm, đường kính túi phình tăng trên 5mm, vỡ túi phình, chuyển mổ mở, nhiễm trùng ống ghép.

Xử lý số liệu

Sử dụng phần mềm SPSS 20 và các phép thống kê mô tả để phân tích các biến số.

KẾT QUẢ NGHIÊN CỨU

Từ tháng 5/2012 đến 01/2018, 35 bệnh nhân có bệnh lý động mạch chủ được can thiệp cấp cứu đặt stent graft tại khoa Phẫu thuật Mạch máu bệnh viện Chợ Rẫy. Trong đó, 14 bệnh nhân phình động mạch chủ ngực vỡ, 13 bệnh nhân bóc tách động mạch chủ ngực cấp tính có biến chứng (vỡ, thiếu máu tạng), 5 bệnh nhân phình động mạch bụng vỡ và 3 bệnh nhân vỡ eo động mạch chủ do chấn thương. Nam giới chiếm 80 %, tuổi trung bình là 63,8 ± 19,2, thời gian theo dõi trung bình là 12,1 tháng.

1. Đặc điểm kỹ thuật can thiệp

Trong 35 trường hợp, chúng tôi ghi nhận có 2 trường hợp (5,7%) phải chuyển vị động mạch trên quai động mạch chủ và 11 trường hợp (31,4 %) phủ chủ ý động mạch dưới đòn trái để có vùng hạ đặt ống ghép thích hợp. Về phương pháp vô cảm, tỷ lệ gây tê tại chỗ là 57,1%.

Bảng 1: Đặc điểm can thiệp

| Đặc điểm bệnh lý | Số lượng | Gây tê tại chỗ | Phủ ĐM dưới đòn trái | Chuyển vị |
|---|-----------|-------------------|----------------------|-----------------|
| Phình ĐMC ngực vỡ | 14 | 8 | 2 | 2 |
| Phình ĐMC bụng vỡ | 5 | 3 | | 0 |
| Bóc tách ĐMC ngực có biến chứng cấp cứu | 13 | 8 | 6 | 0 |
| Vỡ eo động mạch chủ do chấn thương | 3 | 1 | 3 | 0 |
| TỔNG SỐ | 35 | 20 (57,1%) | 11 (31,4%) | 2 (5,7%) |

2. Kết quả chu phẫu và kết quả trung hạn

Bảng 2: Kết quả can thiệp

| | Số bệnh nhân (n=35) | Tỷ lệ |
|--------------------------|----------------------|--------|
| Bung ống ghép thành công | 34 | 97,1 % |
| Chuyển mổ mở | 1 | 2,9 % |
| Tử vong chu phẫu | 5 | 14,2 % |

Trong 30 ngày, chúng tôi ghi nhận 5 trường hợp tử vong (3 trường hợp nhồi máu cơ tim, 2 trường hợp viêm phổi). Tỷ lệ bung ống ghép thành công là 97,1 %, 1 trường hợp phình động mạch chủ bụng vỡ can thiệp không thành công do phải chuyển qua mổ mở cầm máu, không ghi nhận các tai biến do kỹ thuật trong quá trình can thiệp.

Đến tháng 01/2018, thời gian theo dõi trung bình là 12,1 tháng. Trường hợp được theo dõi lâu nhất là 54 tháng, ngắn nhất là 2 tháng. Ngoại trừ 5 trường hợp tử vong chu phẫu, các trường hợp

còn lại được tái khám và theo dõi định kỳ đầy đủ. Hình ảnh sau can thiệp được so sánh cẩn thận với hình ảnh trước mổ nhằm phát hiện những biến chứng liên quan đến kỹ thuật đặt ống ghép. Trong quá trình theo dõi, chúng tôi ghi nhận thêm 1 trường hợp tử vong do viêm phổi vào tháng thứ 5 sau can thiệp, 1 trường hợp có biến chứng rò động mạch chủ thực quản vào tháng thứ 6 tử vong do nhiễm trùng huyết và 2 trường hợp nhồi máu cơ tim được can thiệp mạch vành qua da thành công.

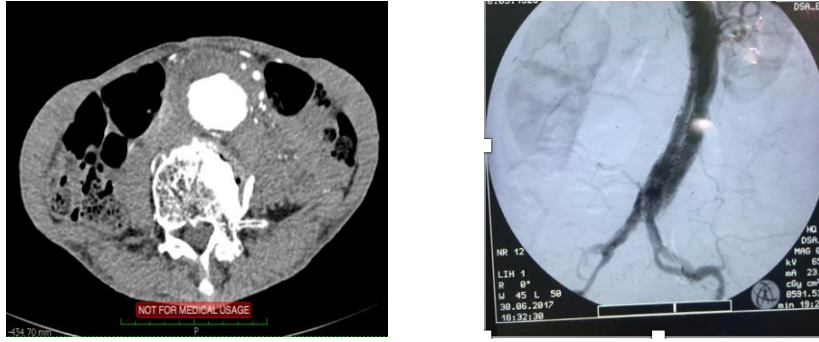Bảng 4: Tỷ lệ các biến chứng liên quan đến kỹ thuật can thiệp sau hơn 30 ngày

| Biến chứng liên quan kỹ thuật can thiệp | Số bệnh nhân (n=35) | Tỷ lệ |
|---|---------------------|--------|
| Rò ống ghép | | |
| Loại I | 0 | 0 % |
| Loại II | 6 | 17,1 % |
| Loại III | 0 | 0 % |
| Loại IV | 0 | 0 % |
| Loại V | 0 | 0 % |
| Di lệch ống ghép > 10mm | 0 | 0% |
| Can thiệp lại | 0 | % |
| Rò động mạch chủ thực quản | 1 | 2,8 % |

BÀN LUẬN

Nghiên cứu của chúng tôi gồm 35 trường hợp bệnh lý động mạch chủ cấp cứu được can thiệp, nam giới chiếm 80% chiếm ưu thế như các nghiên cứu trên y văn thế giới. Về đặc điểm bệnh lý, nghiên cứu của chúng tôi ghi nhận can thiệp động mạch chủ ngực chiếm ưu thế với 30/35 ca (85,7%). Một ưu điểm của can thiệp nội mạch so với mổ mở trong điều trị bệnh lý động mạch chủ là bệnh nhân có thể không cần gây mê toàn thân. Trên thế giới có nhiều nghiên cứu so sánh kết quả của các phương pháp vô cảm trong can thiệp đặt ống ghép nội mạch. Kết quả của nhiều nghiên cứu cho thấy không có sự khác biệt trong tỷ lệ tử vong chu phẫu giữa các phương pháp vô cảm^[2]. Tuy nhiên, nhiều tác giả lại khuyến cáo gây mê toàn thân trong đặt stent graft vì phương pháp gây mê giúp phẫu thuật viên kiểm soát dễ dàng huyết áp trong lúc bung

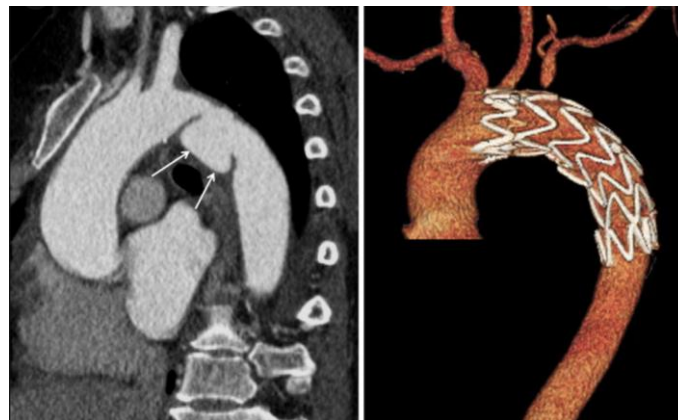
ống ghép. Không những thế, gây mê toàn thân giúp BN nằm yên trong lúc thao tác, điều này tránh việc tăng huyết áp do cường giao cảm khi đau và tránh được những tổn thương ĐM đường vào trong lúc can thiệp. Mặc dù vậy, ở những BN nguy cơ cao như lớn tuổi, có nhiều bệnh lý nặng đi kèm và vỡ túi phình, đặc biệt trong trường hợp cấp cứu, phương pháp gây tê tại chỗ được khuyến cáo sử dụng nhiều hơn vì giúp BN tránh được tác dụng phụ của thuốc mê và biến chứng suy hô hấp sau mổ. Ngoài ra, khi gây tê tại chỗ BN không cần phải nằm nghiêng kê tư thế, một việc có thể ảnh hưởng và làm nặng hơn tình trạng vỡ túi phình. Trong nghiên cứu này, chúng tôi ghi nhận 57,1% bệnh nhân được gây tê tại chỗ, tất cả trường hợp này được can thiệp thành công. Những trường hợp gây mê đa phần là do bệnh nhân cần mổ mở làm chuyển vị động mạch trên quai hoặc bệnh già yếu không hợp tác.



Hình 1: Hình trước và sau đặt stent graft cấp cứu vỡ phình động mạch chủ bụng của bệnh nhân N.V.B 90 tuổi trong nghiên cứu

Trong can thiệp động mạch chủ, đặc biệt trên động mạch chủ ngực, một vấn đề hay gặp là chuyển vị các nhánh ĐM trên quai ĐMC ngực. Việc chuyển vị là bắt buộc nếu chiều dài đầu gần nhỏ hơn 20mm nhằm tạo ra vùng hạ đặt thích hợp cho stent garft. Nghiên cứu của chúng tôi ghi nhận có 2 ca phình động mạch chủ ngực vỡ có vùng hạ đặt ở vùng 1 nên bắt buộc phải chuyển vị động mạch cảnh chung trái và dưới đòn trái để có chiều dài vùng hạ đặt thích hợp. Riêng các trường hợp có vùng hạ đặt nằm trong vùng 2, chúng tôi quyết định che phủ ĐM dưới đòn trái không kèm chuyển vị. Tỷ lệ che phủ ĐM dưới đòn trái của nghiên cứu chiếm tỷ lệ đáng kể 31,4 %. Trong can thiệp đặt stent graft, nếu vùng hạ nằm trong vùng 2, việc che phủ

ĐM dưới đòn trái có thể được thực hiện mà không cần phải chuyển vị ĐM dưới đòn trái vào ĐM cảnh chung trái, điều này làm giảm đáng kể thời gian cuộc mổ do không phải mất thời gian mổ mở chuyển vị. Mặc dù vậy, theo khuyến cáo của hiệp hội phẫu thuật mạch máu thế giới năm 2009 [5], nếu vùng hạ đặt ống ghép nội mạch trong vùng 2, việc che phủ ĐM dưới đòn trái kèm với chuyển vị nên được thực hiện thường quy trong những trường hợp can thiệp chương trình. Tuy nhiên, nếu trong trường hợp nguy cơ phẫu thuật cao và cần can thiệp cấp cứu, việc che phủ ĐM dưới đòn trái không kèm chuyển vị có thể chấp nhận được mặc dù nguy cơ đột quy và thiếu máu nuôi tay trái sau mổ cao hơn so với che phủ có kèm theo chuyển vị.



Hình 2: Minh họa một trường hợp che phủ động mạch dưới đòn trái

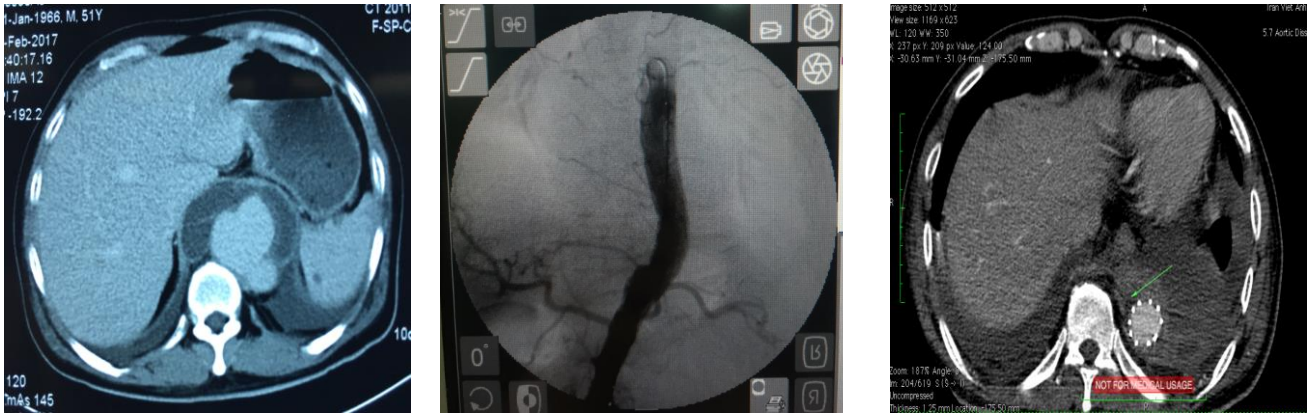Mặc dù vậy, các nghiên cứu trên thế giới đều đưa ra chỉ định tuyệt đối của chuyển vị khi che phủ ĐM dưới đòn trái trong những trường hợp sau:

- Bệnh nhân đã bắc cầu mạch vành và có sử dụng ĐM vú trong trái làm cầu nối.
- Bệnh nhân suy thận mạn được phẫu thuật làm shunt động - tĩnh mạch trái để chạy thận.
- Bệnh nhân đã được phẫu thuật thay ĐMC bụng dưới thận.
- Tắc hoặc hẹp ĐM đốt sống phải.
- Tắc ĐM chậu trong hai bên.

Về tỷ lệ tử vong chu phẫu và sau 30 ngày, nghiên cứu của chúng tôi có kết quả là 14,2% và 20,0%, tương đương với nhiều nghiên cứu can thiệp cấp cứu đặt stent graft của một số tác giả như Mitchell, Bos^[1,4]. 5 trường hợp tử vong chu phẫu đều không liên quan đến túi phình (3 trường hợp nhồi máu cơ tim, 2 trường hợp suy hô hấp do viêm phổi). 3 trường hợp nhồi máu cơ tim trong nghiên cứu này là 3 bệnh nhân được can thiệp động mạch chủ ngực và trên 80 tuổi. 2 trường hợp tử vong sau 30 ngày gồm một trường hợp tử vong do viêm phổi ở tháng thứ 6, một trường hợp do nhiễm trùng huyết trên bệnh nhân có biến chứng rò động mạch chủ thực quản. Đặc điểm của bệnh nhân can thiệp động mạch chủ là bệnh nhân thường lớn tuổi, có nhiều bệnh lý nội khoa đi kèm, ngoài ra bệnh lý mạch máu là bệnh lý hệ thống nên biến cố tim mạch là nguyên nhân tử vong hàng đầu sau can thiệp theo nhiều nghiên cứu. Trong trường hợp can thiệp cấp cứu, tầm soát bệnh lý mạch vành không thể thực hiện thường quy giống như can thiệp chương trình nên nguy cơ tim mạch sau mổ là rất lớn. Tuy cỡ mẫu của chúng tôi còn nhỏ nhưng kết quả này cũng cho thấy phương pháp can thiệp đặt stent graft có kết quả tỷ lệ tử vong chu phẫu thấp giống như một số nghiên cứu khác trên thế giới nêu so sánh với phương pháp mổ kinh điển^[4,6].

Về biến chứng liên quan đến kỹ thuật, rò ống ghép là loại biến chứng hay gặp và được

quan tâm nhất sau can thiệp động mạch chủ. Sau 30 ngày theo dõi, nghiên cứu của chúng tôi không ghi nhận trường hợp nào rò ống ghép loại I nhưng có 6 trường hợp rò ống ghép loại II. Điều này có thể giải thích do 2 nguyên nhân: thứ nhất, đa số trường hợp can thiệp động mạch chủ ngực và động mạch chủ bụng của nghiên cứu này có chiều dài đầu gần thích hợp, phình động mạch chủ bụng có góc cổ túi phình thuận lợi, các trường hợp can thiệp động mạch chủ ngực đều có vùng hạ đặt ở vùng 2,3,4, đây là những vùng hạ đặt thích hợp cho can thiệp động chủ vì kỹ thuật thực hiện nhanh, không cần chuyển vị, tỷ lệ rò ống ghép loại I thấp^[10]. Nguyên nhân thứ 2 là do tỷ lệ che phủ dưới đòn trái của nghiên cứu đáng kể nên sẽ có rò ống ghép loại II từ động mạch dưới đòn trái. Cũng như nhiều nghiên cứu khác trên thế giới, chúng tôi chỉ đặt vấn đề can thiệp lại trong rò ống ghép loại II khi túi phình tăng kích thước trên 5mm trong vòng 6 tháng hoặc trên 10 mm khi phát hiện ở bất kỳ thời điểm nào^[5]. Sau khi theo dõi hơn 1 năm, chúng tôi nhận thấy tất cả trường hợp rò ống ghép loại II không tăng kích thước nên không can thiệp gì thêm. Ngoài biến chứng rò ống ghép, nghiên cứu của chúng tôi đặc biệt ghi nhận 1 trường hợp rò động mạch chủ-thực quản thứ phát. Theo y văn, đây là loại biến chứng rất nặng nề, chiếm tỷ lệ từ 1,7-1,9%^[9]. Trường hợp của nghiên cứu là một bệnh nhân 51 tuổi, có tiền căn ghép thận tự thân, đang dùng thuốc ức chế miễn dịch kéo dài 4 năm. Bệnh nhân được can thiệp cấp cứu do có túi phình động mạch chủ ngực xuống dạng túi vỡ nghi do nhiễm trùng. Mặc dù được can thiệp thành công và phát hiện kịp thời biến chứng rò động mạch chủ thực quản nhưng bệnh nhân tử vong do nhiễm trùng huyết nghi do suy giảm miễn dịch nặng ở tháng thứ 6.



Hình 3: Bệnh nhân T.V.A 61 tuổi, can thiệp đặt stent graft cấp cứu do vỡ phình ĐMC ngực, phát hiện biến chứng rò động mạch chủ thực quản sau 6 tháng

KẾT LUẬN

Qua 35 bệnh nhân được can thiệp cấp cứu đặt stent graft điều trị bệnh lý động mạch chủ, chúng tôi nhận thấy đây là phương pháp mới an toàn, ít xâm lấn, hiệu quả, thực hiện nhanh, có tỷ lệ tử vong chu phẫu và trung hạn thấp, tỷ lệ thành công cao. Qua nghiên cứu này, chúng tôi cũng ghi nhận số lượng bệnh nhân can thiệp động mạch chủ ngực có vùng hạ đặt ở vùng 2 chiếm tỷ lệ đáng kể, do đó phủ động mạch dưới đòn trái có thể được xem xét trong can thiệp cấp cứu.

TÀI LIỆU THAM KHẢO

1. Bos, W. T. (2007). Emergency endovascular stent grafting for thoracic aortic pathology. *The international society for vascular surgery*, 15, 12-17.
2. Hogendoorn. (2014). Surgical and anesthetic considerations for the endovascular treatment of ruptured descending thoracic aortic aneurysm. *Curr Opin Anaesthesiol*, 27, 12-20.
3. Michael, D. (1994). *Transluminal placement of endovascular stent-grafts for the treatment of descending thoracic aneurysm. N Englan J Med*, 331, 1725-1734.
4. Mitchell, M. (2011). Emergency procedures on the descending thoracic aorta in the endovascular era. *J Vasc Surg*, 54, 1298-302.
5. Patterson. (2014). management of the left subclavian artery and neurologic complications after thoracic endovascular aortic repair. *J Vasc Surg*, 60, 1491-1497.
6. Reimerink, J. (2013). *Endovascular repair versus open repair of ruptured abdominal aortic aneurysms. Annals of surgery*, 258, 248-256.
7. Schermerhorn. (2008). *Population - based outcomes of open descending thoracic aortic aneurysm repair. J vasc surg*, 48, 821-827.
8. Weidemann, D. (2014). Emergency endovascular stent grafting in acute complicated type B dissection. *J vasc Surg*, 60, 1204-08.
9. Xi E, Z. J. (2014). secondary aorto-esophageal fistula after thoracic aortic aneurysm endovascular repair. 7, 3244-3252.
10. Zamor. (2015). *Outcomes of thoracic endovascular aortic repair and subclavian revascularization techniques. J Am Coll Surg*, 5, 1-5.